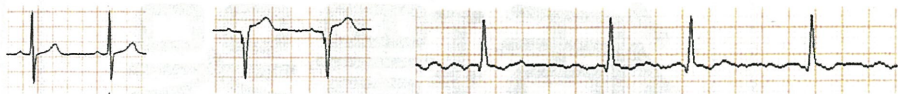


循環器ドックの検査説明

心電図；波形の乱れがないか調べます

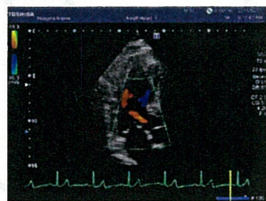


正常

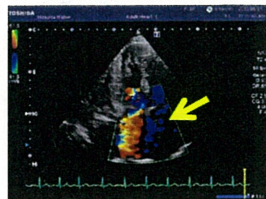
心筋梗塞

不整脈（心房細動）

心エコー；心臓の動く様子が見えるので動きの悪いところや弁膜症がないか調べます

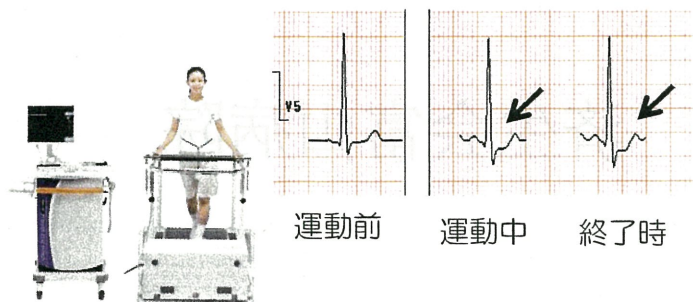


正常



弁膜症

運動負荷心電図（トレッドミル）；ベルトコンベアで運動することで心電図に変化が生じないか調べます



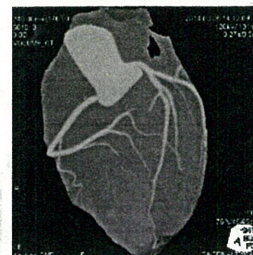

狭心症の変化

運動前

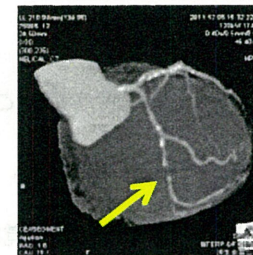
運動中

終了時

冠動脈 CT；専用の CT を使い造影剤を使用することで心臓の血管をみる事が出来ます。

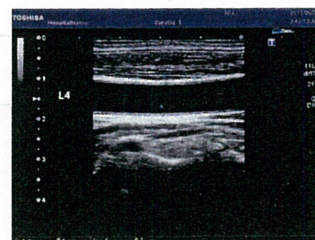

正常

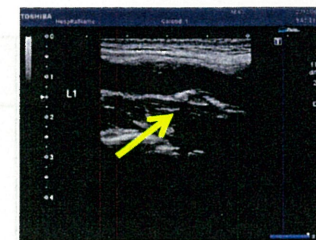


冠動脈の狭窄

頸動脈エコー；頸の血管をみることで動脈硬化を判定します

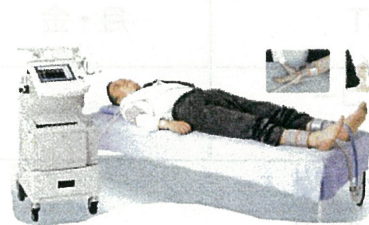

正常

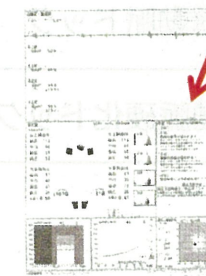


動脈硬化

足関節上腕血圧比（ABI）；手足の血圧を同時に測定することで足の動脈硬化を判定します



正常



動脈硬化